

# 第51回日臨技九州支部医学検査学会

## 症例カンファレンス

### 症例 2

## 【症例】

1歳 男性

## 【現病歴】

20XX年4月 足の紫斑出現。

5月に右手掌、右母指に点状出血、左上腕には皮下出血が見られたため、近医受診。血小板減少を認め、4月中旬にアデノウイルスに罹患した経過があったことから、特発性血小板減少性紫斑（ITP）を疑われ、当院紹介入院となった。

## 【現症】

紫斑や点状出血あり。

リンパ節腫脹なし。

# 入院時検査所見 1

## [血算]

WBC	11,100 / $\mu$ L
Neutro	37.0 %
Lympho	48.5 %
Mono	2.0 %
At-Lym	1.0 %
Blast	11.5 %
Erythro	1.5 %
RBC	293 万 / $\mu$ L
Hb	7.7 g/dL
Ht	26.1 %
MCV	89.1 fL
MVH	26.3 pg
MCHC	29.5 %
PLT	0.5 万 / $\mu$ L
IPF	3.3 %
Ret	1.4 %

## [凝固]

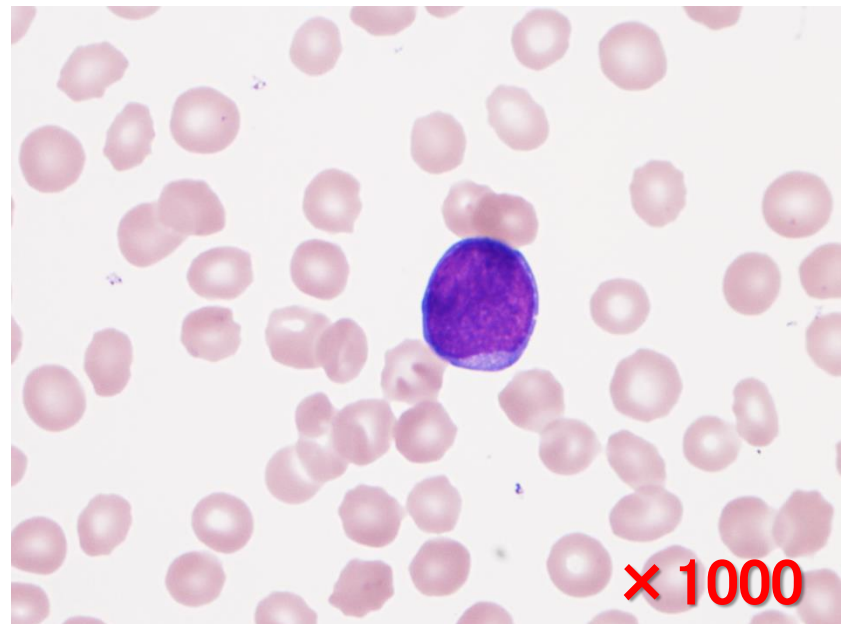
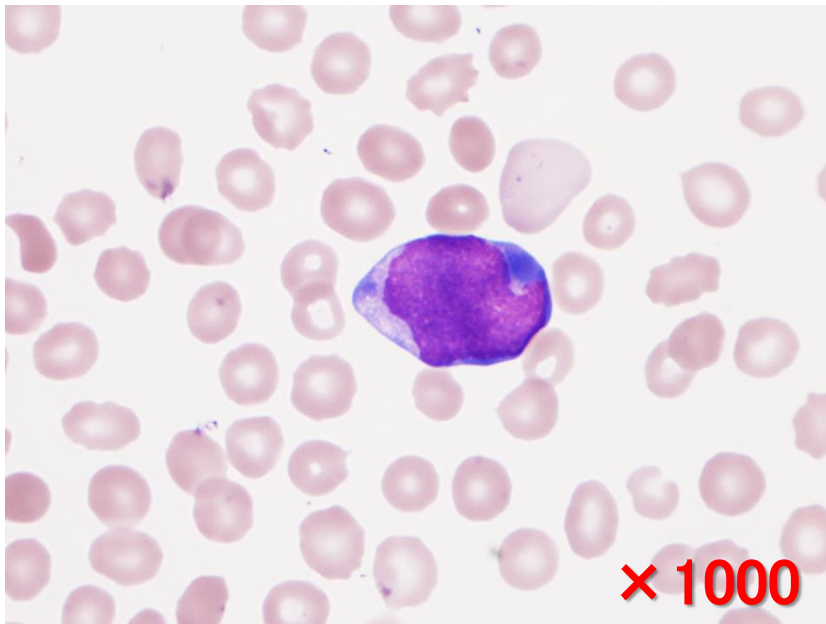
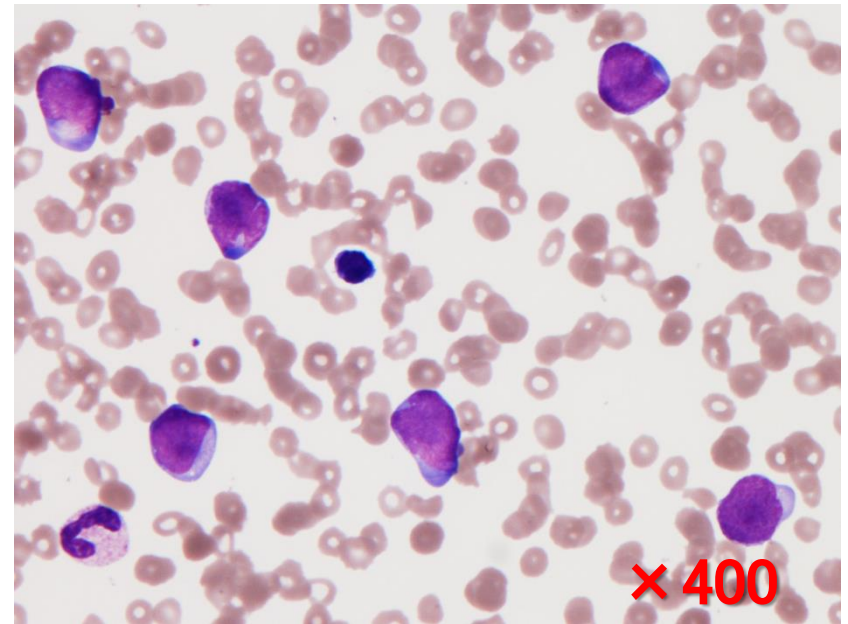
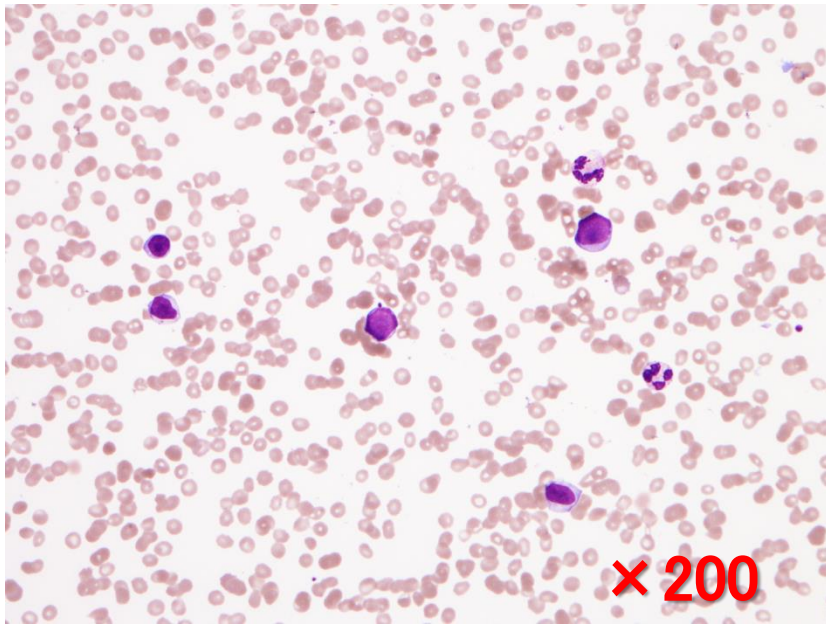
PT(sec)	15.6 sec
(ACT)	59.0 %
(INR)	1.27
APTT(sec)	27.5 sec
Fib	411.4 mg/dL
ATIII	121.4 %
FDP	3.8 $\mu$ g/mL
DD	1.59 $\mu$ g/mL

# 入院時検査所見 2

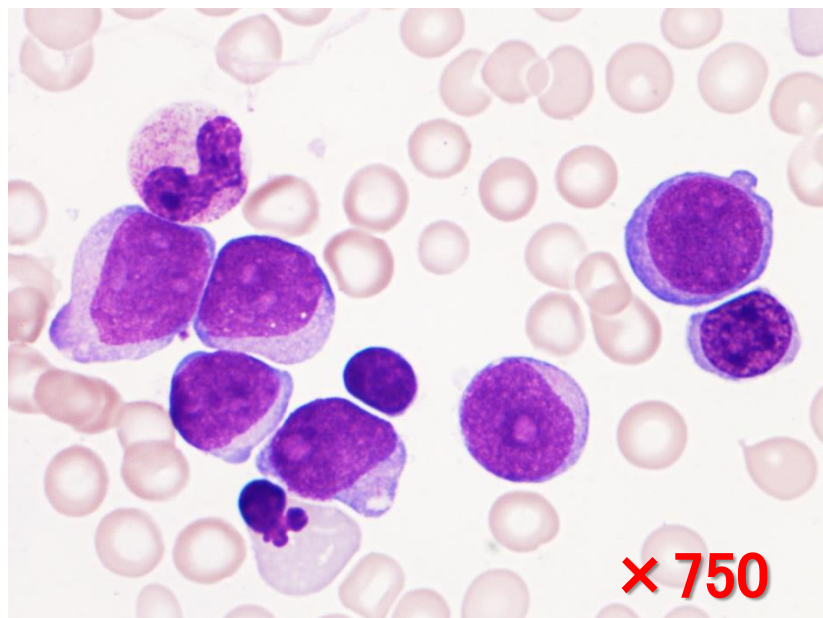
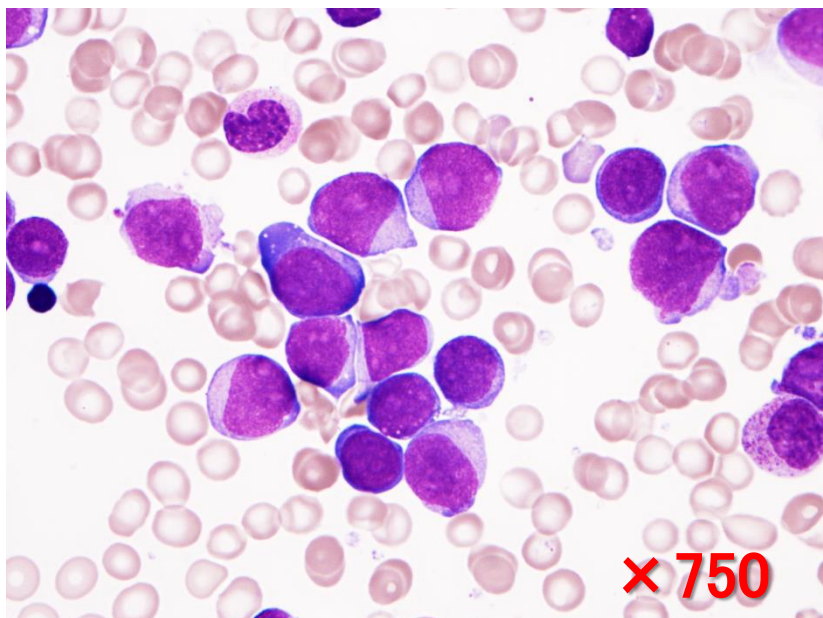
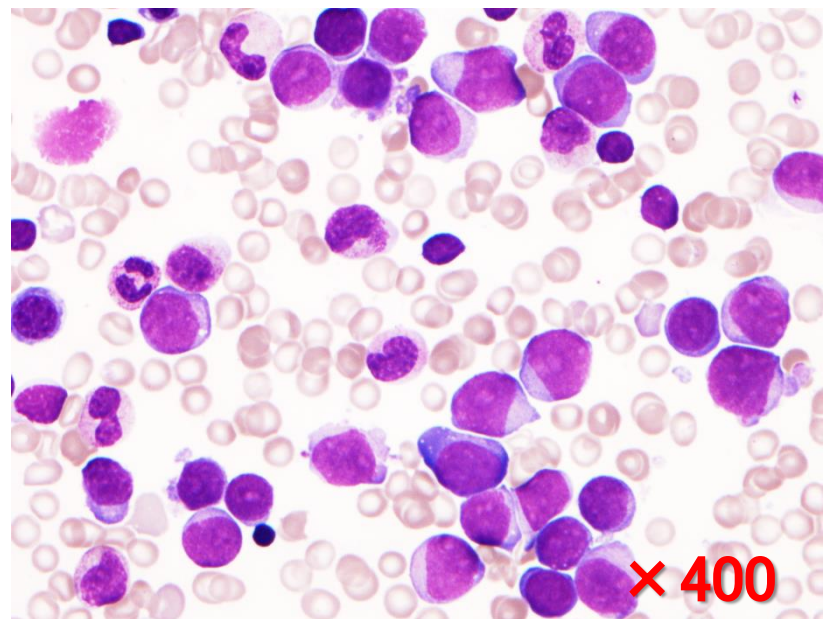
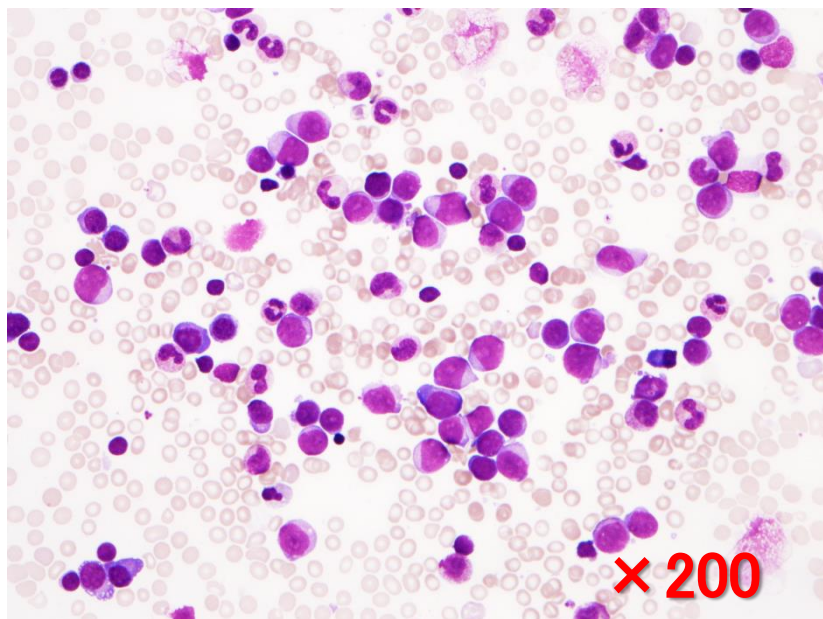
## [生化学・免疫]

TP	6.4	g/dL	Na	137	mEq/L
ALB	3.9	g/dL	K	4.1	mEq/L
A/G	1.56		Cl	104	mEq/L
BUN	10.1	mg/dL	Ca	9.1	mg/dL
Crea	0.21	mg/dL	P	5.0	mg/dL
UA	10.1	mg/dL	CRP	0.3	mg/dL
TB	0.5	mg/dL	IgG	848	mg/dL
D-Bil	0.1	mg/dL	IgA	46	mg/dL
I-Bil	0.4	mg/dL	IgM	67	mg/dL
AST	59	U/L	C3	139	mg/dL
ALT	13	U/L	C4	37	mg/dL
LD	937	U/L	CH50	43	CH50/mL
G-GT	8	U/L	HBs-Ag	(-)	
CK	72	U/L	HCV-Ab	(-)	
FBS	103	mg/dL	HIV-AgAb	(-)	

# 末梢血 MG染色



# 骨髓 MG染色



# 骨髓 POX染色

